Aus der chirurgischen Universitäts-Kinderklinik zu München.

Über Radikaloperationen von Inguinal-Hernien im Kindesalter.

Mit einer Abbildung.

INAUGURAL-DISSERTATION

zur

Erlangung der Doktorwürde

in der

gesamten Medizin

einer

hohen medizinischen Fakultät

der

Kgl. bayer. Ludwig-Maximilians-Universität in München

vorgelegt von

Angelo Hammelbacher

aus München.

München 1899.

Buchdruckerei B. Heller, Herzog Maxstrasse 4.

Aus der chirurgischen Universitäts-Kinderklinik zu München.

Über Radikaloperationen von Inguinal-Hernien im Kindesalter.

Mit einer Abbildung.

INAUGURAL-DISSERTATION

zur

Erlangung der Doktorwürde

in der

gesamten Medizin

einer

hohen medizinischen Fakultät

der

Kgl. bayer. Ludwig-Maximilians-Universität in München

vorgelegt von

Angelo Hammelbacher

aus München.

München 1899.

Buchdruckerei B. Heller, Herzog Maxstrasse 4.

Referent: Prof. Dr. von Angerer.

Seinen lieben Eltern

in Dankbarkeit gewidmet.

Der Verfasser.

Der günstige Einfluss sorgfältiger anatomischer Studien macht sich wohl in keinem Kapitel der Chirurgie so stark geltend, als gerade in der Lehre von den Hernien und in ihren verschiedenen Operationsmethoden. Es scheint mir daher an dieser Stelle nicht unpassend, wenn ich hier, bevor die mannigfachen Operationsmethoden behandelt werden, einen kurzen Rückblick auf die theorethischen Vorstellungen über die Entstehungsweise der Hernien mache. Fussen ja doch unsere heutigen, fast allgemein anerkannten Anschauungen auf dem Ergebnis einer höchst umfangreichen, interessanten und belehrenden Reihenfolge der im Lauf der Zeiten sich herausbildenden Theorien.

Auffallend ist, dass wir in den hippokratischen Schriften fast gar nichts über den Bruchmechanismus erwähnt finden.

Erst bei Cornelius Celsus aus dem 1. Jahrhundert nach Christus finden wir als älteste Theorie die Ansicht vertreten, dass bei der Entstehung der Inguinalbrüche ein Zerreissen des Peritoneums die einzige Ursache darstelle, dass also die vorgefallenen Darmschlingen gemeinsam mit den Hoden in ein und derselben Hülle liegen.

An Stelle dieser Theorie, welche auf absolut falscher Kenntnis der anatomischen Verhältnisse beruht, treffen wir 200 Jahre später bei Galen in seinen: De anatomicis administrationibus libri" eine genauere Vorstellung. Galenus beschreibt bereits einen Peritonealfortsatz, meatus genannt, in welchen er den Darm hineingleiten lässt. Diesem schloss sich die arabische

Schule an, welche hauptsächlich nach den Schriften von Galen lehrte. So blieben diese beiden Theorien Jahrhunderte lang nebeneinander bestehen, ohne dass neue, wesentliche Angaben über die Entstehung der Hernien gemacht wurden.

Zu erwähnen wäre vielleicht noch aus dem 7. Jahrhundert, wo man Brüche unterscheidet, welche durch Ruptur entstehen und solche, welche durch eine Dilatation des Bauchfells zu stande kommen; die ersteren seien erworben, die letzteren angeborene Hernien.

Erst um das Jahr 1450 war es Giovanni d'Arcoli, Professor in Bologna und Padua, der zum ersten Male den Descensus testiculi beschrieb und denselben mit der Genese der Brüche bei Männern in Zusammenhang brachte. Bei Frauen erklärte dieser das Zustandekommen eines Bruches jedoch auch wieder durch eine Ruptur, da nach seiner Ansicht bei den Frauen ein dem Descensus testiculi analoger Vorgang an den Ovarien nicht stattfinde.

Nachdem nun fast zwei Jahrtausende hindurch die Lehren von Celsus und Galenus hauptsächlich die Medizin beherrscht hatten, gab Covillard im Jahre 1460 eine neue Anregung, indem dieser eine genauere Beschreibung der Bauchfellfortsätze gab und auch beim Weibe einen ähnlichen Fortsatz beschrieb. Daran schlossen sich heftige Controversen der damaligen Herniologen aus den verschiedenen Ländern an. Da waren es vor Allem in Frankreich Littré, Réneaulme de la Garonne, Petit; in England Sharp und Wisemann, in Italien Benevoli und in Deutschland Rost, Richter und Albrech v. Haller, die neue Gesichtspunkte in die Lehre von den Hernien brachten.

Réneaulme de la Garonne machte den ersten Versuch einer wissenschaftlichen Erklärung des Ent-

stehungsmechanismus bei Brüchen: er stellte, die Ruptur des Bauchfells endgiltig perhorrescirend, den Druck der Bauchmuskeln und des Diaphragmas auf die Eingeweide, also die Wirkung der Bauchpresse, im Verein mit der Existenz schwacher Punkte an den Bauchdecken als Ursache der Bruchbildung hin.

Benevoli legte im Jahre 1797 im Widerspruch mit dieser Theorie den Hauptnachdruck auf eine pathologische Verlängerung des Mesenteriums und auf eine Relaxation des Peritoneums. Ihm schlossen sich in Deutschland Rost und Richter an.

Als Gegner dieser Theorie von Benevoli traten Scarpa, ferner Bayer und A. Cooper auf. Nach Scarpa werden die Eingeweide durch ihren gegenseitigen Druck und den Druck der Bauchdecken in ihrer Lage erhalten. Wenn nun das normale Gleichgewicht zwischen Muskelkraft einerseits und dem Widerstand der Inguino- resp. Cruralaponeurosen andererseits aufgehoben werde, dann entstehe eine Hernie.

In diesem Jahrhundert erst würdigte der Engländer Kingdon die Lehren von Benevoli und Scarpa Auch er erklärte die Brüche als Produkt eines pathologischen Relaxationsprozesses, welcher bedingt sei durch andere gleichzeitig einhergehende Erkrankungen, wobei aber Erblichkeit eine bedeutende Rolle spiele. Als direkte Veranlassung käme dann eine mechanische Einwirkung, wie Fall u. s. w. dazu.

Von grossem Werte sind auch aus dem Jahre 1817 die anatomischen und experimentellen Untersuchungen von Pelletan und Cloquet. Sie setzten die Bedeutung der geringeren Widerstandsfähigkeit einzelner Punkte am Peritoneum für die Genese der Brüche ins rechte Licht und Pelletan speziell wies schon darauf hin, dass das Bauchfell durch anhängende Fettbrocken, durch Hoden-

geschwülste, subperitonale Lipome etc., also durch Zug von aussen, vorgezerrt werde. Wenn wir also diese Erklärung der Entstehung der Brüche schon Anfangs dieses Jahrhunderts in der Literatur ausgesprochen finden, so waren es in den letzten Jahren Roser und gleichzeitig mit ihm Linhart, welche diese Lehre besonders ausarbeiteten. Sie vertraten die schon von Malgaigne aufgestellte Ansicht, dass das Bauchfell einer plötzlichen Verschiebung nicht fähig sei, sondern erst allmählich hervorgezerrt werden müsse.

Nach diesem kurzen Rückblick über die Theorien von der Entstehung der Brüche möchte ich im Folgenden eine Besprechung der verschiedenen Behandlungsmethoden der Hernien anreihen und zwar speziell die operative Behandlungsweise berücksichtigen. Ganz unglaublich erscheint es uns heutzutage, wenn wir aus alten Zeiten lesen, wie übel Bruchkranke hinsichtlich ihrer gesellschaftlichen und politischen Stellung schon in den ältesten Zeiten daran waren. Häufig mussten solche Leute als Zielscheibe gemeinen Spottes dienen und häufig waren sie Gegenstand des Spottes unter dem Volke.

Diese peinlichen sozialen Verhältnisse, in denen Bruchkranke sich befanden, boten wohl vielfach den Chirurgen ältester Zeit Veranlassung, solchen hilfesuchenden Kranken durch Operation eine radikale Heilung ihres Übels zu verschaffen. Dazu kam noch ein weiterer Missstand, der darin lag, dass bei der mangelhaften Technik in der Fabrikation von Bruchbändern eine Behandlung mittels dieser von wenig Erfolg begleitet war. Ferner waren auch die Kranken fortwährend der Gefahr einer Einklemmung in hervorragendem Masse ausgesetzt.

Die älteste Methode der Radikaloperation bestand in der Anwendung des sog. „Cauterium actuale“, des Glüheisens, das schon die alten Inder, sowie

Celsus gebrauchten. Es wurde nach Reposition des Bruches Hode und Samenstrang bei Seite gezogen, dann Haut und die darunterliegenden Teile durchbrannt; durch den späteren Granulationsprozess sollte ein fester Narbenverschluss erzielt werden.

Diesem „Cauterium actuale“ schloss sich die „potentielle Cauterisation“ an, wie sie namentlich im Mittelalter geübt wurde: auch sie wurde durch die allgemeine Bedeckung hindurch, nach Reposition des Bruchsackes, angewendet. Man erstrebte eine Verwachsung des Bruchsackes durch den gesetzten entzündlichen Reiz: als solchen nahm man gelöschten Kalk oder Arsenik. Da die Gefahren einer septischen Peritonitis hiebei nicht gering waren, so kann man sich von diesen Behandlungsmethoden keinen rechten Erfolg erwarten.

Heliodorus, der im 4. Jahrhundert lebte, ist der Begründer einer dritten Methode, nämlich der Verödung, Obliteration, des Bruchsackes. Dieser präparierte den Bruchsack frei, machte dann die Torsion desselben und resecirte ihn möglichst hoch oben.

An Stelle der Torsion machte Paul von Ägina im 7. Jahrhundert zuerst die Unterbindung.

Während Heliodorus genau auf die Erhaltung des Hodens und Samenstranges achtete, exstirpierte Paul von Ägina nebst seinen Schülern und Anhängern bei Resektion des Bruchsackes zugleich auch den Hoden. Trotzdem erhielt sich dieses höchst unstatthafte Verfahren einer Kastration bis tief hinein in das Mittelalter.

Zu allem Unglück noch geriet diese Methode in die Hände der sogenannten „herumziehenden Bruchschneider“ (gegen Ende des 15. Jahrhunderts), welche öffentlich auf Märkten operierten und dabei ihre Opfer stets kastrierten. Eine Ausnahme von dieser gewissenlosen Sorte von Spezialisten machten die spanischen Bruch-

schneider, die den Hoden schonten, ihn in die Bauchhöhle versenkten und den Bruchsack mit einem goldenen Draht verschlossen.

Hauptsächlich, um den Samenstrang zu schonen, schlug Ambroise Paré im 16. Jahrhundert bei Unterbindung des Bruchsackhalses vor, den Samenstrang ganz ausserhalb der Ligatur zu lassen.

Bei den bisherigen Methoden sahen wir das Hauptaugenmerk nur auf den Bruchsack gerichtet, auf eine Verödung desselben, nicht aber auf die Bruchpforte, auf ihre Verengerung. Mayor machte den ersten Versuch, durch Einführung von Nadeln in die über der Bauchpforte liegenden Hauptportionen eine Vernarbung herbeizuführen, durch welche die Hernie zurückgehalten werden soll.

Da man bei allen diesen Operationsmethoden die Erfahrung gewann, dass der von dem Bruchsack gebildete Pfropf für die Dauer keinen Schutz gewähre, so kam man auf den Gedanken, nicht nur den Bruchsack, sondern auch die Scrotalhaut mit einzustülpen, zu invaginieren. Gerdy war der erste, welche diese Invaginationsmethode in noch sehr einfacher Weise ausführte. Er stülpte mit dem Finger die Scrotalhaut in den Leistenkanal ein und befestigte diese Teile durch die Naht. Diese Methode fand nun grosses Ansehen und grosse Ausbreitung; es operierten nach ihr Signoroni, Wutzer, Wattmann und Rothmund.

Wutzer und Rothmund konstruierten sich eigens die sog. Invaginatorien: zwei Platten, von denen die eine in die durch die Invagination gebildete Höhle eingeschoben, die andere, mit der ersten artikulierende, Platte auf die äussere Fläche des Leistenringes aufgelegt wird. Die untere Platte trägt mehrere (2—3) Nadeln, die durch die Integumente durchgestossen in ihrer Lage durch die

obere Platte festgehalten werden. Beide Platten können durch eine Schraubenvorrichtung mehr oder weniger genähert werden, wodurch eine leichte Kompression der dazwischen liegenden Weichteile bedingt werden kann. Auf diese Weise soll eine vollständige Obliteration der vorderen Partie des invaginierten Bruchsackes zu Stande kommen.

Einen bedeutenden Schritt weiter kam man, als die Versuche gemacht wurden, die Bruchpforte selbst zu verengern und zwar zunächst durch einfache Scarification der Bruchpforte. Doch erhielt diese Bestrebung erst Wert und Beachtung durch die von John Wood und Greensville Dowell eingeführte subcutane Naht, welche als die ersten den Nahtverschluss der Bruchpforte und des Bruchsackhalses einführten. John Wood legt kurz unterhalb der äusseren Bruchpforte mit einem kleinen Hautschnitt den Bruchsack frei, löst denselben und stülpt ihn mit dem Finger in den Leistenkanal hinauf. Dann werden die aponeurotischen Pfeiler des Kanals mit Silberdraht zusammengezogen und so der Bruchring geschlossen.

Von 200 Kindern mit angeborenen Hernien hatte er nur 3 Todesfälle, bei 10 Fällen Peritonitis und 70% völlige Heilung.

Trotzdem die Radikaloperationen der Hernien oft gewiss gute Resultate zu verzeichnen hatten, konnten sie doch nicht eine durchgreifende Anerkennung erfahren, sei es wegen der Unsicherheit des Erfolges, indem Recidive auftraten, sei es wegen der Gefahren, welche damit verbunden waren.

Erst nachdem die Lister'sche Wundbehandlung die geringe Gefahr der intraperitonealen Operation gezeigt hatte, konnte man zur wissenschaftlichen Revision der verschiedenen Methoden der Radikaloperationen der Hernien schreiten.

Charles Steele war im Jahre 1874 der erste welcher unter dem Schutze der Lister'schen Antisepsis einen achtjährigen Knaben mit Leistenhernie operierte.

Die Methoden der jetzigen antiseptischen Operationstechnik beruhen gleichfalls teils auf Verengerung, resp. Verschluss der Bauchpforte, teils auf Verödung des Bruchsackes, teils werden beide Momente mit einander verbunden

Steele präparierte die Teile des Leistenringes frei, frischte die Ränder an und verschloss die Bruchpforte durch Naht. Ihm folgten mit meistens recht guten und zur Operation ermutigenden Erfolgen eine Reihe tüchtiger, meist heute noch thätiger Operateure.

Alle diese Operationsmethoden mit ihren Modifikationen, wie sie heutzutage noch geübt werden, hier aufzuzählen, dafür scheint mir hier nicht der geeignete Platz zu sein, da sie ja doch in jedem Lehrbuch für Chirurgie in ausführlicher Weise aufgeführt sind.

Welche Operationsmethode sich nun in Bezug auf bleibende Heilung am besten bewährt, lässt sich zur Zeit noch nicht völlig entscheiden. Dazu bedarf es noch weiterer Beobachtungen und der Sammlung grösseren Materials

Zu diesem Zwecke möchte ich im Nachfolgenden weitere 22 Fälle mit den Krankengeschichten anreihen, welche seit 6. Juli 1891 bis Frühjahr 1895 auf der chirurgischen Universitäts-Kinderklinik in München von Herrn Professor Dr. Herzog operiert wurden.

I. Fall: Röder, Anton.

Krank. Journ. No. 111 (1891) aufgenommen 6. Juli 1891.

Anamnese: Seit Geburt besteht ein linksseitiger Leistenbruch.

Status praes.: Kräftig entwickeltes Kind, im Alter von 2 Jahren; linke Scrotalhälfte ausgefüllt von

einer hühnereigrossen walzenförmigen Geschwulst, die sich durch den Leistenkanal in die Bauchhöhle fortsetzt. Percussionsschall tympanitisch; Palpation konstatiert Darmschlingen, Haut darüber abhebbar und unverändert. Die Geschwulst lässt sich mit einiger Mühe reponieren, tritt jedoch ohne Gegendruck sofort wieder heraus. Hoden normal. Aeusserer Leistenring für Zeigefingerspitze durchgängig.

Diagnose: Hernia inguin. dextr congen.

Radikaloperation am 7. VII. 91.

Nach Reposition der Hernie Längsschnitt vom äusseren Leistenring schräg über das Scrotum herab 5 cm lang. Präparation des Bruchsackes; Incision und Spaltung des Bruchsackes nach oben und unten auf der Hohlsonde. Im Grunde des Sackes liegt der Hode. Bruchsackhals wird durch zwei Schnürnähte verengert und ein Stück Bruchsack in den Leistenring eingenäht. Teilweise Exstirpation des Bruchsackes; Vernähung der Ränder über dem Hoden; Vernähung der Haut. Im oberen Wundwinkel ein Streifen Jodoformgaze als Drainage.

8. VII. 91. Temperatur 37,1.

Patient liegt teilnahmslos im Bette, Cyanose des Gesichts. Mittags 1 Uhr Anfall bestehend in tonischem Krampf. Im Paroxismus erfolgt Exitus lethalis.

9. VII. 91. Section:

Bauchhöhle frei von Exsudat, Leistenkanal gut verengt. Äussere Wunde in Heilung begriffen. Im Gehirn sehr starke venöse Hyperämie, Ventrikel erweitert, aber keine Ansammlung von Liquor.

II. **Fall:** Klose Bruno, 8 J. alt.

Kr. Journ.: 174 (1891) aufgenommen 26. Sept. 1891.

Anamnese: Auf der linken Seite soll ein Bruch seit 8 Monaten, auf der rechten Seite seit Geburt bestehen.

Stat. praes.: Linksseitiger hühnereigrosser Leistenbruch. Reposition nicht ganz möglich.

Auf der rechten Seite tritt bei der Untersuchung selbst bei starkem Pressen nichts heraus, doch zeigt sich der Leistenring erweitert.

Radikaloperation am 28. IX. 91. Links Längsincision vom äusseren Leistenring schräg über Scrotum 5 cm. lang. Auf der Hohlsonde Erweiterung der Incision nach oben und unten. Der Hode liegt nicht im Bruchsacke. Bruchsack wird vom Hoden und Samenstrang teils stumpf, teils mit der Scheere losgelöst und vollständig isolirt, darauf hoch im Leistenkanal abgebunden und unter der Ligatur durchschnitten; Naht der Columnen und der Hautwunde. Jodoformgazetamponade am untern Wundwinkel.

Verlauf: Fieberlos.

5. X. 91. Reaktionslose Wundheilung. Entfernung eines Teils der Nähte. 11. X. 91 entlassen.

Stat v. 10. VII. 95. Wunde ganz glatt verheilt, die Bruchpforte fest geschlossen; selbst bei starken Hustenstössen tritt nichts hervor. Patient hat 1 Jahr lang nach der Operation ein Bruchband getragen, später dann nicht mehr.

III. Fall: Scheiber Friedrich, 11 J alt. Kr. Journ. No. 199 (1891) aufgenommen 14 Oct. 1891.

Anamnese: Seit dem 4. Lebensjahre bemerkte die Mutter beim Patienten einen Bruch auf der rechten Seite. Patient hatte vorher Keuchhusten.

Stat. praes.: Rechtsseitiger hühnereigrosser Leistenbruch.

Radikaloperation am 15. X. 91. Rechts Längsincision vom äusseren Leistenring schräg über Scrotum 5 cm lang. Nach Eröffnung des Bruchsackes

wird neben dem Darm ein 6 cm langes und breites Stück Netz angetroffen, welches im Bruchsackhals angewachsen war. Dasselbe wird dreimal umstochen, abgebunden und exstirpiert. Bruchsack wird vom Hoden und Samenstrang teils stumpf, teils mit Scheere abgelöst und vollständig isoliert; darauf, nach Reposition des Bruchinhaltes, im Leistenkanal abgebunden, unter der Ligatur durchschnitten und invaginiert. Hoden war ausserhalb des Bruchsackes gelegen. Naht der Columnen und der Hautwunde. Gaze-Docht. Verband.

Verlauf: fieberlos.

25. X. 91. Entlassen mit vollständig reaktionslos geheilter Wunde.

Stat. v. 20. VII. 95: Patient hat, trotz der ausdrücklichen Anweisung, das Bruchband nicht angelegt, kam zu einem Schlosser in die Lehre, wo er ziemlich schwere körperliche Arbeiten verrichten musste. Infolgedessen ist der Bruch wieder herausgetreten, wenn auch nicht in dem gleichen Masse wie vorher. Bruchpforte ist für die Zeigefingerspitze durchgängig.

IV. Fall: Hilmer Joseph, 8 J. alt.

Kr. Journ. No. 106 (1892) aufgenommen 28. Mai 1892.

Anamnese: Patient wurde mit 6 Monaten wegen einer Phimose operiert. Seit dieser Zeit bemerkten die Eltern schon eine Geschwulst im linken Hodensacke. Bei Nacht soll der Bruch vollkommen verschwinden. Die Mutter des Patienten hat seit 6 Jahren eine Leistenhernie, die sie durch schweres Heben bekam. In der Familie kam sonst kein Bruch vor.

Stat. praes.: Linksseitiger faustgrosser Leistenbruch, sehr leicht reponibel.

Radikaloperation nach Mac-Ewen: am 2. VI. 92. Links 5 cm langer Schnitt vom äusseren

Leistenring bis zum Scortum; Durchtrennung der Haut und Fascie bis zum Bruchsack, vollständige Isolieung desselben von Hoden und Samenstrang. Reposition der noch im Bruchsack verbleibenden Schlingen. Der Bruchsack wird durch modificirte Mac-Ewen'sche Jalousiezugnaht in Gegend des inneren Leistenringes fixirt. Verschluss des äusseren Leistenringes durch zwei Columnennähte. Naht der Hautwunde. Gaze-Docht, trockener Verband.

Verlauf 3. VI. 92.: Die Nacht war ziemlich unruhig. Patient klagte über Schmerzen. Gegen Morgen lassen diese nach und treten gegen Abend erst in geringerem Masse wieder auf. Patient hat Opium bekommen.

Temperatur: Morg. 37,2°. Abds. 37,4°.

17. VI. 92. Wunde geheilt.

27. VI. 92. Entlassung.

Stat. v. 21. II. 94: Patient musste in der Schule turnen, dadurch kam vor etwa einem Jahre der Bruch wieder zum Vorschein und zwar in der alten Ausdehnung wie vorher. Erst jetzt bekam Patient ein Bruchband, welches er nun seit 9 Monaten trägt. Bruchpforte ist für die Fingerspitze des Zeigefingers durchgängig.

V. Fall: Stangl Joseph, 3 J. alt.

Kr. Journ. No. 114 (1892) aufgenommen 13. Juni 1892.

Anamnese: Seit 1 Jahre besteht Bruch. Patient hat längere Zeit ein Bruchband getragen.

Stat. praes.: Doppelseitige leichte reponible hühnereigrosse Leistenbrüche. Gleichzeitig ist Phimose vorhanden.

14. VI. 92. Phimosenoperation.

23. VI. 92. Radikaloperation der linken Scrotalherni- nach Mac-Ewen. Ein 6 cm langer Hautschnitt in der linken Leistengegend wird über die

Höhe des nicht reparierten Bruchs geführt. Zwischen 2 Pincetten werden die Fascien sorgfältig durchtrennt, bis der Bruchsack erscheint. Nach Eröffnung der tunica vagin. communis kann Bruchsack vom Hoden und Samenstrang vorsichtig losgelöst werden. Nun erst werden die Därme reponiert. Bruchsack wird isoliert bis gegen den anulus inguin. int. Die modificierte Mac-Ewen'sche Zugnaht schnürt den Bruchsack zusammen, legt ihn am inneren Leistenring an, der sodann durch 3 Czerny'sche Columnennähte fest verschlossen wird. Hautnaht. Sublimatgaze-Docht, trockner Verband.

Verlauf: 25. VI. 92. Wegen Durchnässung muss der Verband gewechselt werden. Die Wunde sieht sehr gut aus. Der Sublimatgazedrain wird gewechselt.

27. VI. 92. Entfernung der Nähte. Sehr gutes Befinden des Patienten im Allgemeinen und bezüglich der Wunde.

11. VII. Entlassung: Das Kissen ist in der Bauchhöhle zu fühlen. Durch die starke Ausdehnung des rechten Scrotum ist auch das linke noch ausgedehnt, aber in geringerem Massstab. Den Eltern ist aufgetragen, das Kind möglichst liegen zu lassen.

29. IX. 92. Von neuem aufgenommen:
Kr. Journ. No. 195. (1892).

Stat. v. 29. IX. 92: In der rechten Inguinalgegend eine gut apfelgrosse Bruchgeschwulst, welche leicht zu reponieren ist. Bruchpforte für einen Finger durchgängig. Im untern Teil der Bruchgeschwulst der Hoden zu fühlen.

Radikaloperation der rechten Scrotalhernie nach Mac-Ewen am 1. X. 92: Ganz auf dieselbe Weise wie links.

Verlauf: 3. X. 92. Verband ganz durchnässt von Urin. Wunde reaktionslos.

5. XI. 92. Verbandwechsel. Eczem der Bauchhaut und der Vorderfläche der Oberschenkel. Der Verband wieder durch Urin durchnässt. Wunde reaktionslos.

Entfernung einer Naht, die etwas einschnitt. Borsalbenverband gegen das Eczem.

6. X. Wunde sieht gut aus, nur ganz geringe Schwellung des Scrotums.

Herausnahme der Nähte.

8. X. 92. Eczem geheilt.

14. X. 82. Wunde geschlossen. Entlassung. Patient soll später Bruchbänder bekommen.

10. VII. 95. Laut schriftlicher Mitteilung ist die Wunde beiderseits gut vernarbt; auf der linken Seite tritt der Bruch wieder hervor, kann jedoch jetzt durch ein Bruchband zurückgehalten werden, auf der rechten Seite kommt nichts mehr zum Vorschein.

VI. Fall: Schubert Otto, 2 J. alt.

Kr. Journ. No. 167 (1892) aufgenommen 18. August 1892.

Anamnese: Der auf der rechten Seite befindliche Bruch, der seit frühester Jugend (angeboren?) besteht, wurde durch Keuchhusten vergrössert.

Stat praes.: Rechtsseitiger 2 pflaumengrosser Leistenbruch, leicht reponibel. Phimose.

Radikaloperation nach Mac-Ewen am 29. IX. 92.: 8 cm langer Schnitt über der rechten Leistengegend über die nicht reponierte Hernie, welche jedoch während der Incision von selbst zurückgeht. Durchtrennung der Fascien und der derben tun. vag. commun. zwischen 2 Pincetten. Der Hoden mit dem Bruchsack nicht verwachsen, dagegen ist der Samenstrang mit dem Bruchsack in den oberen Partien verwachsen. Vorsichtige, stumpfe Ablösung des Bruchsackes bis gegen den inneren

Leistenring. Um den Samenstrang zu isolieren, wird der Bruchsack dort, wo er mit dem Samenstrang adhaerent ist, eröffnet. Modificierte Mac-Ewen'sche Zugnaht des Bruchsackes. 2 Columnennähte. Hautnaht. Sublimatgazestreifen. Trockner Verband.

Verlauf: 1. X. 92. Verbandwechsel wegen Durchnässung mit Urin. Wunde sieht gut aus.

3. X. 92. Verbandwechsel. Wunde reaktionslos. Ausgedehntes Eczem der Bauchhaut und der Haut des rechten Oberschenkels. Borsalbe.

6. X. 92. Eczem in Heilung begriffen, aber starke Schwellung um die Wunde und des Scrotums. Herausnahme der Nähte.

7. X. 92. Bei Druck auf die mittleren, nunmehr eitrig belegten Partien der Wunde (an der Stelle, wo der Sublimatgazestreifen lag) entleeren sich einige Tropfen Eiter. Wundränder in der ganzen Ausdehnung der Wunde gerötet. Das Eczem ist geheilt. Feuchter Verband.

8. X. 92. Schwellung des Scrotums nimmt ab.

11. X. 92. Die Wunde ist geschlossen; nur an der Stelle, wo der Sublimatgazestreifen lag, befindet sich eine pfennigstückgrosse granulierende Fläche, aus der sich jetzt auf Druck kein Eiter mehr entleert.

12. X. 92. Ätzung mit Lapisstift.

19. X. 92. Wunde geheilt.

Entlassung. Schwellung des Scrotum fast ganz verschwunden. Kissen an der Bruchpforte deutlich zu fühlen.

16. IV. 93. Von neuem aufgenommen. Die Operationswunde geheilt. Dagegen ist nach oben und aussen von derselben eine mandelgrosse, an der Oberfläche bläulich verfärbte Schwellung, in deren Mitte eine linsengrosse Fistel, mit einem Granulationspfropf ausgefüllt, sich befindet.

7. V. 93. Nach Abstossung einer Columnennaht Heilung. Anlegung eines Bruchbandes. Entlassung.

20. VII. 95. Bei nochmaligem Spitalaufenthalt wird konstatiert, das rechts selbst bei starkem Husten nichts mehr hervortritt; Leistenring ist fest verschlossen.

VII. Fall: Poschner Leonhard, 10 J. alt. Kr. Journ. No. 154 (1892) aufgenommen 23. Juli 1892.

Anamnese: Mit 7 Wochen bemerkten die Eltern am Patienten einen Leistenbruch auf der linken Seite. Seit $^1/_2$ Jahre schnelleres Wachstum der Hernie. Seit 8 Tagen häufig spannendes Gefühl und heftige Schmerzen und Erbrechen. Stuhlgang in Ordnung.

Stat. praes.: Linksseitiger, gut strausseneigrosser, fast bis zum Knie reichender Leistenbruch, reponibel. Haut über der Geschwulst gespannt und mit dilatirten Venen durchzogen; die Bruchpforte ist für 2 Finger durchgängig. Hoden normal.

Radikaloperation nach Mac-Ewen am 3. X. 92. 10 cm langer Schnitt über die linke Inguinalgegend und oberen Teil der rechten Scrotalhälfte. Durchschneidung der Fascien zwischen zwei Pincetten. Nach Durchtrennung der sehr derben tun. vag. commun. wird der grosse, von mehreren grösseren Gefässen versorgte Bruchsack isoliert; an einer Stelle ist derselbe in geringer Ausdehnung mit dem Hoden adhärent, kann jedoch leicht abgelöst werden. Modificierte Mac-Ewen'sche Zugnaht des Bruchsackes, Czerny'sche Columnennähte. Die sehr weite Bruchpforte ist nun vollständig verschlossen. Hautnaht, wobei die tunic. vag. commun. mitgefasst wird. Sublimatgazestreifen. Verband.

Verlauf vom 4. X. 92: Verbandwechsel wegen starker, ödematöser Schwellung des Scrotums, auch ist der ganze Verband blutig durchtränkt. Die Wunde ist reaktionslos. Anlegung eines ganz lockeren Verbandes.

5 X. 92. Schwellung zurückgegangen.

6. X. 92. Verbandwechsel. Die Schwellung des Scrotums hat wieder zugenommen, sodass die jetzt vorhandene Geschwulst fast so gross ist, wie vorher die Bruchgeschwulst.

Am linken Wundrande eine 3 cm lange und 2 cm breite bläulich verfärbte Stelle. Im übrigen sieht die Wunde gut aus.

Allgemeinbefinden gut. Keinerlei Schmerzen in der Gegend des Scrotums.

10. X. 93. Herausnahme der Nähte. Die Geschwulst ist etwas kleiner geworden.

11. X. 92. Starke Sekretion aus der Wunde.

12. X. 92. Feuchtwarmer Umschlag um das ganze Scrotum. Die bläulich verfärbte Hautstelle am linken Wundrande zeigt wieder normale Farbe.

13. X. 93. Täglicher Verbandwechsel. Gelblicher, leicht abziehbarer Belag in der Wunde, unter demselben anscheinend gesunde, leicht blutende Granulationen.

17. X. 92. Die Wunde beginnt zu heilen. Betupfen mit dem Lapis. Die Schwellung des Scrotums wird deutlich kleiner.

19. X. 92. Weitere Verkleinerung der Schwellung. Die Wunde heilt.

21. X. 92. Rechts oben eine schmerzhafte, weiche fluktuierende Stelle.

Weitere Verkleinerung der Geschwulst.

23. X. 92. Links, etwas unterhalb des Orificium urethrae ebenfalls eine weiche, fluktuierende Stelle.

Incision rechts über der fluktuierenden Stelle und links Contraincision. Es entleert sich ungefähr ein $^1/_2$ Trinkglas einer blutig eitrigen Flüssigkeit Auskratzung, Ausspülung der Abscesshöhle, Sublimatgazedrain. Über die Wunde der Radikaloperation feuchter Sublimatumschlag.

24. X. 92. Verband blutig durchtränkt. Starke, eitrige Sekretion aus der Abscesshöhle. Infiltration und Schwellung der Wundränder der Incisionsöffnungen. Der Belag auf der Wunde der Radikaloperation geringer. — Ausspülung mit Borsäure.

31. X. 92. Der Abscess schliesst sich, ebenso vereinigt sich die Wunde und vernarbt. Die linke untere Hälfte der Scrotalschwellung zeigt prall-elastische Konsistenz und Fluktuation. Probepunktion: Entleerung klarer gelber, seröser Flüssigkeit.

5. XI. 92. Infiltration um die Abscessöffnungen; auf Druck entleert sich noch etwas Eiter.

6. XI. 92. Drückt man auf die infiltrierten Stellen, so kommt Eiter aus einer Stelle der Operationswunde heraus.

7. XI. 92. Aus der Stelle der Operationswunde, aus welcher sich tagsvorher der Eiter entleerte, hängt ein in der Tiefe noch festsitzender, teilweise nekrotischer Bindegewebsstrang heraus, dessen oberstes Ende beim Baden sich ablöst.

17. XI. 92. Operationswunde geschlossen. Die Infiltration um die Abscessöffnungen geht zurück, ebenso die Geschwulst im unteren Teil des Scrotums. Tägliches Bad und feuchter Verband. Aus den Abscessöffnungen kein Eiter mehr.

22 XI. 92. Probepunction in der Schwellung im unteren Teil des Scrotums ergibt nichts.

27. XI. 92. In der Hälfte des Scrotums eine taubeneigrosse Schwellung, ziemlich fest sich anfühlend und, wie sich bei genauer Palpation ergiebt, aus 2 Teilen bestehend; innerhalb der beschriebenen Geschwulst, der Seite derselben anliegend, befindet sich nämlich: etwa um die Hälfte kleiner, ein ovaler, härter sich anfühlender Körper (Hoden). — Die Geschwulst setzt sich nach der Gegend des Samenstrang als 3 Finger dicker, ziemlich

fester Strang anscheinend bis zum Leistenkanal fort. — Aus der Gegend der rechts gelegenen Incisionswunde des früheren Abscesses entleert sich spärlich dünne Flüssigkeit; es ist dort eine kleine, für eine mittlere Sonde durchgängige Fistelöffnung zurückgeblieben.

Allgemeinbefinden sehr gut. Patient wird entlassen, mit der Weisung, zu Hause im Bette liegen zu bleiben und sich alle 8 Tage vorzustellen. Das Kissen ist deutlich in der Inguinalgegend zu fühlen.

20. VII. 95. Nach Bericht der Angehörigen ist die Wunde nunmehr gut geheilt. Schmerzen sind nicht vorhanden. Der Bruch blieb 3 Monate lang auch ohne Bruchband zurück, musste jedoch nach dieser Zeit mit einem Bruchband zurückgehalten werden, das auch vollständig gelingt.

VIII. Fall: Amann Alfred, 3 J. alt.
K. Journ. No. 224 (1892) aufgenommen 9. November 1892.

Anamnese: Seit Geburt besteht ein rechtsseitiger Bruch, der in letzter Zeit bedeutend gewachsen ist.

Stat. praes.: Gänseeigrosser, rechtsseitiger, angeborener Leistenbruch, leicht reponibel.

Radikaloperation am 17. XI. 92. 4 cm langer Schnitt über die rechte obere Hälfte des Scrotums. Nach Durchschneidung der tunic. vag. comm erweist sich der Bruchsack beim Versuche, denselben zu isolieren, als mit dem Hoden vollständig verwachsen, und der Samenstrang in der Wand des Bruchsackes verlaufend. Es wird daher der Bruchsack möglichst von der tunica stumpf losgelöst und ein 3 cm langer, $^1/_3$ cm breiter Streifen aus demselben herausgeschnitten. Der Rest des Bruchsackes wird am Leistenkanal unterbunden und abgetragen. Columnen- und Hautnähte. Sublimatgazestreifen. Verband.

19. XI. 92. Wunde reaktionslos. Geringe periorchitische Schwellung.

21. XI. 92. Starke Schwellung des Praeputiums und des Scrotums. Eiterung aus den Stichkanälen der oberen Naht. Wunde sieht gut aus.

22. XI. 92. Schwellung des Praeputiums und des Scrotums zurückgegangen; Eiterung aus den Stichkanälen.

24. XI. 92. Keine Eiterung mehr aus den Stichkanälen.

1. XII. 92. Wunde fast geschlossen. Keine Sekretion mehr. Ätzung mit Lapis. An der Stelle des Hodens eine taubeneigrosse, weiche, fluktuierende Geschwulst. Feuchter Verband.

10. XII. 92. Wunde ganz geheilt.

15 XII. 92. Bruchbandanlegung.

24. XII. 92. Entlassung.

Bruchpforte zwar geschlossen, es besteht jedoch ein grosser Unterschied gegen das Resultat bei der Mac Ewen'schen Operation. Die Bruchpforte ist weitaus nicht so fest verschlossen und es beginnt, sich beim Husten und Schreien wieder etwas vorzuwölben. Bruchband soll stets getragen werden.

Befund am 17. V. 95. Hernie tritt nicht aus, es wölbt sich aber beim Schreien die Operationsstelle deutlich vor. Bruchband wurde bisher nicht getragen.

IX. Fall: Späth Eduard, 6 J. alt.

Kr. Journ. No. 245 (1892) aufgenommen 26. Dez. 1892.

Anamnese: Seit einigen Tagen bemerkten die Eltern des Kindes in der Leistengegend eine Geschwulst, die nicht schmerzhaft ist. Das Kind war stets gesund. Veranlassung kann keine angegeben werden.

Stat. praes.: Kirschgrosser Leistenbruch rechts, leicht reponibel; weite Bruchpforte.

Radikaloperation nach Mac-Ewen am 29. XI. 92. 6 cm langer Schnitt über die Inguinalgegend und rechte obere Scrotalhälfte. Nach Durchtrennung der tun. vag. commun. lässt sich der Bruchsack vollständig von Hoden

und Samenstrang isolieren. Modificierte Mac-Ewen'sche Zugnaht des Bruchsackes. Drei Columnennähte, wonach die Bruchpforte vollständig verschlossen ist. Hautnaht Gazestreifen.

Verlauf: 4. I. 93. Wunde per prim. intent. geheilt, mit Ausnahme der Stelle, an welcher Streifen lag. Entfernung der Nähte. Borsalbenverband.

6. I. 93. Schwellung und Infiltration an der Gegend um die obere Hälfte der Wunde. — Feuchter Verband.

7. I. 93. Aus dem obersten Stichkanal entleert sich auf Druck Eiter, ebenso aus einer Öffnung im obersten Wundwinkel. Ödem des Scrotums.

9. I. 93. Ödem des Scrotums hat zugenommen. Die Gegend der oberen Hälfte der Wunde, dem Mac-Ewenschen Kissen entsprechend, ist geschwollen; aus dem Stichkanal entleert sich auf Druck wieder Eiter.

13. I. 93. Schwellung des Scrotums geht zurück, ebenso die Schwellung um die Operationswunde. Abnahme der Eitersekretion.

17. I. 93. Die Schwellung des Scrotums ist ganz zurückgegangen, ebenso die Schwellung um die Wunde; auch ist keinerlei periorchitische Schwellung vorhanden; nur ist die oberste Gegend der Wunde gerötet und aus dem obersten Teil derselben entleert sich auf Druck ein Eitertropfen. Auf Drängen des Vaters wird Patient mit einem Jodoformgazeverband entlassen; er soll zu Hause vom Hausarzt weiter behandelt werden und sich in 3 Wochen wieder vorstellen.

11. VII. 95. Laut schriftlicher Mitteilung von Seiten des Vaters ist die Wunde gut verheilt. Bruchband wurde von Anfang an keines getragen und ist auch der Bruch nie wieder hervorgetreten.

X. Fall: Hastreiter Gabriel, 2 J. alt. Kr. Journ. No. 67 (1893) aufgenommen 17. März 1893.

Stat. praes.: Apfelgrosse, rechtsseitige Inguinal-Hernie. Leistenring für Zeigefinger durchgängig. Bei der Operation erweist sich der Bruch als angeboren.

Radikaloperation am 20. III. 93. 5 cm langer Längsschnitt über die rechte Inguinalgegend und den oberen Teil des Scrotums. Durchtrennung der Fascien. Isolierung des sehr dünnen Bruchsackes, wobei sich herausstellt, dass der Hoden in demselben liegt (angeborene Leistenhernie). Eröffnung des Bruchsacks. Abtragung eines 4 cm langen und $1^1/_2$ cm breiten Streifens aus demselben. Eine Naht, die den oberen Teil des Bruchsackes zusammenschnürt. Zwei Columnennähte. Hautnaht. Gazestreifen.

Während der Operation trat eine 5 Minuten dauernde Asphyxie ein, welche durch künstliche Atmung gehoben wurde.

21. III. 93. Wegen Scharlach auf interne Abteilung verlegt.

25. III. 93. Purulentes Ödem der rechten Rumpfhälfte, von der rechten Inguinalgegend bis in die Gegend der Achselhöhlen. Nachmittags exit. letal.

26. III. 93. Section: Keine Spur von Peritonitis. Öffnung des Leistenkanals bereits verklebt Auf der rechten Seite des Rumpfes haselnuss- bis hühnereigrosse, mit trübem, serösen Inhalt gefüllte Blasen, ödematöse Schwellung. Beim Einschneiden zeigt sich, dass die ödematöse Schwellung bis in die tiefsten Muskelschichten reicht. Wunde am Rande grau belegt und unter dem Belag intensiv gerötet. Die oberflächlichen Schichten der Umgebung der Wunde zeigen dieselbe ödematöse Durchtränkung, wie an der rechten Rumpfseite. Das Ödem der Wunde geht direkt in das der rechten Rumpfseite über. Scarlatina; akut purulentes Ödem der rechten Rumpfseite von den oberflächlichen Schichten der Wunde ausgehend.

XI. Fall: Preisinger Heinr., $1^1/_2$ J. alt. Kr. Journ.; No. 197 (1893) aufgenommen 1. Okt. 1893.

Anamnese: Seit einem Jahre ist Patient bruchleidend (links). Nach der Geburt waren beide Leistengegenden normal; seit einem halben Jahre ist der Bruch herausgetreten, obwohl Patient ein Bruchband getragen hat. Schmerzen sind nicht vorhanden; nachts schläft Patient unruhig.

Stat. praes.: Linksseitige Leistenhernie, gänseeigross, leicht reponibel; Bruchpforte weit, gut für einen Finger durchgängig.

Radikaloperation nach Mac-Ewen am 5. X. 93. Bei Beginn der Narkose eine vorübergehende Cyanose, welche durch künstliche Atmung rasch gehoben wird. 6 cm langer Schnitt über die linke Leistengegend bei nicht reponiertem Bruch bis zum Scrotum reichend. Durchtrennung der sehr zarten tun. vagin. comm. und stumpfe Isolierung des Hodens und Samenstrangs vom Bruchsack. Eröffnung des Bruchsackes durch einen 3 cm langen Längsschnitt, da bei der zarten Beschaffenheit der tun. vag. comm. der Bruch ein angeborener zu sein schien, was sich aber nach Eröffnung nicht bestätigt Modifizierte Mac-Ewen'sche Zugnaht des Bruchsackes. 2 Columnennähte. Hautnähte. Gazestreifen in der Mitte der Wunde. Verband.

Verlauf: 7. X. 93. Verband mit Urin durchtränkt. Wunde reaktionslos. Fortlassung der Gazestreifen. Jodoformgazeverband. Stark periorchitische Schwellung.

10. X. 93. Herausnahme einzelner Nähte; einzelne Stichkanäle gerötet.

17. X. 93. Wunde ganz geschlossen. Periorchitische Schwellung noch vorhanden, aber bedeutend zurückgegangen. Entlassung.

12. VII. 95. Laut schriftlicher Mitteilung von Seiten des Vaters ist die Wunde sehr gut vernarbt. Der Bruch ist nie wieder hervorgetreten. Bruchband wurde nie angelegt.

XII. Fall: Martin Anton, $1^1/_2$ J. alt.

Kr. Journ : No. 101 (1894) aufgenommen 22. Mai 1894.

Anamnese: Das Kind soll den Bruch durch heftige Schreien bekommen haben.

Stat. praes: Hühnereigrosser, linksseitiger Leistenbruch, leicht reponibel. Aeusserer Leistenring für zwei Fingerspitzen durchgängig.

Radikaloperation nach Mac-Ewen am 25.V. 94. Gewöhnlicher Schnitt; tun. vag. comm. sehr dick; Bruchsack zart; lässt sich vom Hoden und Samenstrang gut abtrennen. Modifizierte Mac-Ewen'sche Zugnaht des Bruchsackes. 4 Columnennähte; Hautnähte Gazestreifen.

Verlauf: 31. V. 94. Herausnahme einiger Nähte.

1. VI. 94. Herausnahme der übrigen Nähte. Wunde gut verheilt.

10. VI. 94. Entlassung.

Trotz eifrigster Nachforschungen im Jahre 1895 konnte Patient nicht mehr ausfindig gemacht werden. Es ist aber anzunehmen, dass kein Bruch-Recidiv eingetreten ist; denn das Kind wäre sicher ins Spital gebracht worden, wenn der Bruch wieder hervorgetreten wäre.

XIII. Fall: Hartmann Matthias, 2 J. alt.

Kr. Journ.: No. 104 (1894) aufgenommen 25. Mai 1894.

Anamnese: Das Kind soll erst im 3. Monat den Bruch bekommen haben. Die Hernie macht dem Kinde seit April 1893 Beschwerden. Am 14. April entstand Einklemmung und es gelang die Reposition noch ohne

Narkose; dagegen konnte die von neuem eingeklemmte Hernie am 4. Dezember 1893 nur in Narkose reponiert werden, ebenso am 7. März und 18. Mai 1894.

Stat. praes.: Rechtsseitige Inguinal-Hernie; zur Zeit nicht ausgetreten. Bruchpforte ist sehr eng und man kann nur mit der Fingerkuppe in dieselbe eindringen.

Radikaloperation nach Mac-Ewen am 26. V. 94. Gewöhnlicher Schnitt; tun. vag. comm. ziemlich dick; Bruchsack lässt sich von Hoden und Samenstrang gut ablösen. Modifizierte Mac-Ewen'sche Zugnaht des Bruchsackes; 3 Columnennähte; Hautnähte. Gazestreifen.

Verlauf: 4 IV. 94. Entfernung aller Nähte. Wunde gut verheilt, mit Ausnahme einiger oberflächlich granulierender Stellen.

8. VI. 94. Entlassung. Patient wird poliklinisch weiter behandelt.

4. VIII 94. Es scheint sich am oberen Wundwinkel eine Schnürungsnaht abstossen zu wollen.

18. VII. 95. Wunde ist ganz glatt vernarbt. Zwei Wochen lang nach der Operation wurde Bruchband getragen, dann aber abgelegt. Der Bruch ist nie wieder hervorgetreten Schmerzen waren nie vorhanden. Bruchpforte ist vollkommen verschlossen und nicht einmal für die Fingerspitze zugängig.

XIV. Fall: Steinlechner Jos., 2 J alt. Kr. Journ. No. 114 (1894) aufgenommen 7. Juni 1894.

Anamnese: Die Mutter will bald nach der Geburt den Bruch schon bemerkt haben, der dann immer grösser wurde. Morgens soll der Bruch zurückgehen Bis jetzt trug das Kind kein Bruchband.

Stat. praes.: Kindskopfgrosser rechtsseitiger Leistenbruch, schwer reponierbar. Bruchpforte für 2 Finger bequem durchgängig.

Radikaloperation nach Mac-Ewen am 12. VI. 94. Gewöhnlicher Schnitt; tun. vag. commun. nicht besonders verdickt. Der dünne Bruchsack lässt sich vom Hoden und Samenstrang leicht trennen; modificierte Mac-Ewensche Zugnaht des Bruchsackes. 2 Columnennähte; Hautnaht. Gazestreifen.

Verlauf: 18. VI. 94. Wunde in der ganzen Ausdehnun gper prim. int. vertheilt. Entfernung einiger Nähte.

21. VI. 94. Entfernung der übrigen Nähte.

24. VI. 94. Wunde in ganzer Ausdehnung geheilt; an der Drainagestelle fast zugranuliert. Entlassung.

29. VII. 94. Im oberen Wundwinkel erbsengrosse granulierende Fläche. Auf Druck entleert sich ein Tröpfchen Eiter. Abtragung der Granulationen mit der Scheere. Ätzung mit Lapis. Patient bekommt Ung. Argent. nitric. zum Verbinden mit.

11. VII. 1895. Die Wunde ist fest linear vernarbt. Es drängt sich, selbst bei starken Hustenstössen, kein Darm mehr vor. Äusserer Leistenring ist kaum für eine Fingerspitze zugängig. Bruchband wurde nie getragen.

XV. Fall: Simon Johann, 2 J. alt.

Kr. Journ.: No. 165 (1894) aufgenommen 29. Juli 1894.

Anamnese: Sechs Wochen nach der Geburt wollen die Eltern das Hervortreten des Bruches bemerkt haben. Mit einem Jahre bekam Patient ein Bruchband, welches er bis vor 3 Monaten trug. Da durch das Bruchband keine Besserung erzielt wurde, liessen es die Eltern weg.

Stat. praes.: Birnengrosser, rechtsseitiger Leistenbruch, leicht reponibel.

Radikaloperation nach Mac-Ewen am 31. VII. 94. Hautschnitt auf der Höhe der Geschwulst. Eröffnung der tunica vag. comm., die sehr derb und dick ist. Hode und Samenstrang lassen sich ziemlich leicht

vom Bruchsack ablösen. Reposition des Bruches. Modifizierte Zugnaht des Bruchsackes nach Mac-Ewen. 3 Columnennähte, vollständiger Verschluss der Hautwunde. Collodiumverband.

Verlauf: 3. VIII. 94. Wunde in ganzer Ausdehnung per prim. int. verteilt. Alle Stichkanäle reaktionslos. Geringe Schwellung der rechten Scrotalhälfte. Collodiumverband.

18. VIII. 94. Wunde fast vernarbt. Entlassung. Keine Schwellung.

11. VII. 95. Laut Mitteilung von Seiten des Vaters ist der Bruch 8 Wochen nach der Operation wieder zum Vorschein gekommen; er kann auch mit einem Bruchband nicht zurückgehalten werden.

XVI. Fall: Kohlsdorfer Felix, 4 J. alt.

Kr. Journ. No. 175 (1894) aufgenommen 25. August 1894.

Anamnese: Das Kind soll kurz nach der Geburt die Hernie bekommen haben. Beim Gehen hat Patient viel Beschwerden und kann derselbe nur mit gespreizten Beinen gehen.

Stat. praes.: Kindsfaustgrosser, rechtsseitiger Leistenbruch, leicht reponibel. Bruchpforte ist für die Fingerkuppe durchgängig.

Radikaloperation nach Mac-Ewen am 27. VIII. 94. Hautschnitt über die Höhe des Bruches. Eröffnung der tun. vag. comm., die mässig stark ist. Bruchsack ist mit Samenstrang und Hoden nicht verwachsen und sehr leicht zu isolieren. Reposition des Bruchsackinhaltes gelingt durch die weite Bruchpforte leicht. Modifizierte Mac-Ewen'sche Zugnaht des Bruchsackes. 3 Columnennähte. Bruchpforte vollständig geschlossen. Vollständige Hautnaht. Collodiumverband.

Verlauf v. 28. VIII. 94. Schwellung des Scrotums und der Umgegend. Wunde reaktionslos.

29. VIII. 94. Ziemlich starke Schwellung des Scrotums. Bleiwasserumschläge.

31. VIII. 94. Schwellung zurückgegangen; unter dem Collodium ziemlich beträchtliches Eczem. Abnahme des Collodiums. Borwasserverband.

3. XI. 94. Herausnahme sämtlicher Nähte. Wunde in ganzer Ausdehnung per prim. int. geheilt. Eczem in geringem Grade noch vorhanden. Feuchtwarme Umschläge.

8. IX 94. Eczem und Schwellung verschwunden. Entlassung.

13. IX. 94. Wunde fast verheilt; auf Druck nirgends Schmerzen.

18. VII. 95. Wunde ganz glatt vernarbt. Bruch ist nie wieder hervorgetreten, selbst bei starkem Pressen Bruchpforte nur für die Fingerkuppe zugängig. Bruchband wurde nie getragen.

XVII. Fall: Seidl Georg, 3 J. alt.

Kr. Journ.: No. 204 (1894) aufgenommen 29. Sept. 1894.

Anamnese: Seit Geburt bemerkten die Eltern einen Bruch auf der rechten Seite; er soll stets gewachsen sein. Nachts geht der Bruch meist zurück. Bruchband hat Patient voriges Jahr getragen, konnte es aber nicht vertragen.

Stat. praes.: Angeborener, männerfaustgrosser, rechtsseitiger Leistenbruch, leicht reponibel. Bruchpforte für 2 Finger durchgängig.

Radikaloperation am 3. X. 94. Typischer Hautschnitt über die Höhe der Geschwulst. Tunic. vag. comm. ist äusserst dick und derb; sie lässt sich vom Bruchsack nicht loslösen. Eröffnung der tun. vag. comm. und des Bruchsackes. Kein Bruchwasser. Im Bruchsack liegt

Hoden, Samenstrang und ein grosser Teil des Dünndarms. Die Loslösung des zarten Bruchsackes gelingt nur teilweise. Isolierung von Hoden und Samenstrang nicht möglich. Von einer Fixation des Bruchsackes am inneren Leistenring durch Gardinenzugnaht muss abgesehen werden, da der Bruchsack nach der Ablösung kein zusammenhängendes Ganzes mehr bildet, ebensowenig gelingt die Zusammenschnürung des Bruchsackhalses. Bruchpforte sehr weit. 4 Columnennähte. Vollständige Naht der Wunde. Collodium-Verband.

Verlauf v. 4. X. 94. Scrotum beiderseits stark geschwollen. Geringe Nachblutung. Leib nicht aufgetrieben, auf Druck nicht schmerzhaft. Auf der rechten Seite des Scrotums scheint geringer Bluterguss zu sein. Feuchtwarmer Verband. Hochlagerung des Hodensacks. Bleiwasserumschläge auf das Scrotum.

5. X. 94. Angina; Rötung an Brust, Leib und Rücken. Temp. 38,2.

Wegen Scarlatina auf die innere Abteilung verlegt.

7. X. 94. Exanthem im Abblassen. Das Scrotum ist stark geschwollen, fühlt sich hart an, ebenso die rechte Leistengegend; Schmerzhaftigkeit nicht vorhanden.

9. X. 94. Herausnahme der Nähte. Die Wundränder etwas gerötet. Im unteren Wundwinkel findet sich eine ca. erbsengrosse Öffnung von missfarbenen Granulationen umgeben, aus welcher sich mässig Sekret entleert. Schwellung und Verfärbung des Scrotums beteht noch unverändert.

16. X. 94. In der Mitte der Wunde hat sich eine kleine Fistel gebildet, aus der sich auf Druck eine mässige Menge serös-eitriger Flüssigkeit entleert. Schmerzen nicht bedeutend. Die Schwellung des Scrotums und der rechten Leistengegend hat abgenommen, ebenso die Verfärbung.

21. X. 94. Die Wunde ist in einer Länge von ca. 3 cm wieder aufgerissen und mit speckiger Masse belegt; die Wundränder klaffen. Umgebung der Wundränder schmerzhaft.

3. XI. 94. Die Wunde zeigt gute Granulationen

5. XII. 94. Patient wird als geheilt aus der inneren Abteilung entlassen.

15. VII. 95. Laut schriftlicher Mitteilung von Seiten des Vaters ist der Bruch wieder herausgetreten, jedoch nicht in derselben Ausdehnung wie vorher.

XVIII. Fall: Schuhwein Johann, 2 J. alt. Kr. Journ. No. 17 (1895) aufgenommen 3. Januar 1895.

Anamnese: Seit dem 2. Monate soll das Kind einen Bruch haben Bruchband wurde nicht getragen. Mutter meint, dass der Bruch durch vieles Schreien entstanden.

Stat. praes.: Faustgrosser, rechtsseitiger Leistenbruch, leicht reponibel; Bruchpforte weit.

Radikaloperation nach Mac-Ewen am 5. I. 95. Typischer Hautschnitt; tun. vagin. commun. derb; die Isolierung des Bruchsackes, der ziemlich zart ist und nur wenig Bruchwasser enthält, vom Samenstrang und Hoden gelingt leicht. Nach vollständiger Reposition des Bruchsackinhaltes modifizierte Mac-Ewen'sche Zugnaht des Bruchsackes. 3 Columnennähte. Vollständige Naht der äusseren Wunde. Collodiumverband.

Verlauf: 12. I. 95. Herausnahme der Hautnähte. Wunde sieht gut aus; in ganzer Ausdehnung per prim. int. geheilt.

18. I. 95. Scarlatina. Auf die innere Abteilung verlegt.

11. V. 95. Patient stellt sich wieder vor. Die Bruchpforte ist vollständig zu; am oberen Ende der Narbe befindet sich eine kleine, weiche, weisslich gelbe Stelle.

10. VII. 95. Die Bruchpforte ist fest verschlossen und tritt auch bei starkem Pressen nichts heraus. Patient hat nach der Operation, wie auch vorher, nie ein Bruchband getragen.

XIX. Fall: Silfest Joseph, 13 J. alt. Kr. Journ. No. 28 (1895) aufgenommen 15. Jan. 1895.

Anamnese: Patient hat seit seiner Geburt einen linksseitigen Bruch, der ihm in der letzten Zeit ziemliche Beschwerden machte. Bruchband wurde nie getragen. Namentlich in letzter Zeit klagt Patient viel beim Gehen.

Stat. praes.: Apfelgrosser, linksseitiger angeborener Leistenbruch, leicht reponibel; Bruchpforte für Fingerspitze durchgängig.

Radikaloperation nach Mac-Ewen am 16 I. 95. Typischer Hautschnitt auf Höhe der Geschwulst. Schichtweise Durchtrennung der verschiedenen Gewebe. Tunic. vag. comm. ziemlich derb; tun. vag. propr. ist nicht überall von der tun. vag. comm. loszutrennen. Da der Bruch angeboren ist, gelingt die Loslösung von Hoden und Samenstrang nicht. Bruchsack wird eröffnet und scharf am Hoden und Samenstrang abgeschnitten. Modifizierte Mac-Ewen'sche Zugnaht des Restes des Bruchsackes, der bis in den Leistenkanal hinauf losgelöst ist. 3 Columnennähte. Vollständige Naht der Wunde. Collodiumverband.

Verlauf v. 18. I. 95. Allgemeinbefinden gut; auf Druck in der Nähe der Operationswunde nur geringe Schmerzen.

21. I. 95. Ziemlich starkes Eczem unter dem Collodiumverband.

22. I. 95. Herausnahme sämtlicher Nähte.

26. I. 95. Eczem fast vollkommen geschwunden; Lassar'sche Paste.

30. I. 95. Kein Eczem mehr. Ganze Operationswunde per prim. int. fest verheilt.

3. II. 95. Entlassung. Patient soll zuhause noch 14 Tage im Bette liegen bleiben.

8. VIII. 96. Wunde ganz vernarbt. Keine Schmerzen, auch nicht auf Druck. Es ist nie wieder der Bruch hervorgetreten, selbst bei Pressen oder schwerer Arbeit (Patient ist jetzt Feilenhauerlehrling). Bruchpforte ist vollkommen geschlossen. Bruchband wurde nie getragen.

XX. Fall: Herzog Friedrich, 3 J. alt.

Kr. Journ. No. 108 (1895) aufgenommen 4. Mai 1895.

Anamnese: Von den Eltern wurde seit Geburt der linksseitige Bruch bemerkt.

Stat. praes.: Gänseeigrosser, linksseitiger Leistenbruch, leicht reponibel; Bruchpforte weit.

Radikaloperation nach Mac-Ewen am 11. V. 95. Typischer Hautschnitt über die Höhe der Geschwulst. Tunic. vag. comm. ist derb: die Loslösung des Bruchsackes, der dünn ist, vom Samenstrang und Hoden gelingt leicht. Nach vollständiger Reposition des Bruchinhaltes modifizierte Mac-Ewen'sche Zugnaht des Bruchsackes. 3 Columnennähte. Vollständige Hautnaht. Collodiumverband.

Verlauf: 14. V. 95. Wunde reaktionslos geheilt.

18. V. 95. Entfernung der Nähte.

24. V. 95. Geheilt entlassen.

17. IV. 96. Laut schriftlicher Mitteilung von Seiten des Vaters ist der Bruch nicht wieder vorgetreten. Bruchband wurde nicht getragen.

XXI. Fall: Klingenstein Franz, 3 J. alt.

Kr. Journ. No. 112 (1895) aufgenommen 8. Mai 1895.

Anamnese: Nach Angabe soll der Bruch angeboren und anfangs nussgross gewesen sein. Durch einen Keuch-

husten, welchen das Kind vor 2 Jahren durchgemacht hat, ist der Bruch zur jetzigen Grösse angewachsen.

Vater hat auch von Geburt an einen Bruch und ist i. J. 1872 mit Erfolg operiert worden.

Stat. praes.: Hühnereigrosser, rechtsseitiger angeborener Leistenbruch, leicht reponibel; Bruchpforte weit.

14. V. 95. Radikaloperation nach Mac-Ewen. Typischer Hautschnitt auf Höhe der Geschwulst. Schichtweise Durchtrennung bis auf tun. vag. com., die derb ist; die Loslösung des zarten Bruchsackes vom Hoden und Samenstrang gelingt nicht. Der Bruchsack wird deshalb scharf am Hoden und Samenstrang abgeschnitten. Modificirte Mac-Ewen'sche Zugnaht des Restes des Bruchsackes, der bis in den Leistenkanal losgelöst ist. 2 Columnennähte. Vollständige Hautnaht. Collodiumverband.

Verlauf: 15. V. 95. Das Kind bricht alles Genossene wieder aus. Hautfarbe ist blass, die Lippenschleimhaut blau. Der Puls ist fadenförmig, an der Radialis kaum zu fühlen. Die Umgebung der Operationswunde nach dem Bauch hin blaurot verfärbt. Scrotalgegend nicht geschwollen. Fieber nicht vorhanden.

16. V. 95. Temperatur 39,2°. Exitus letal.

Sectionsbefund: Hämorrhagien im Hoden, im Nebenhoden und umgebenden Gewebe. Indurierende Tuberculose des rechten Ober- und Mittellappens der Lunge, käsige Peribronchitis, hypostatische Pneumonie beider Unterlappen, ad haesive Pleuritis rechts. Fettleber, chronische Entzündung und Verdickung des Process. vermiformis. — Anämie der inneren Organe. Verkäsung der retroperitonealen Lymphdrüsen.

XXII. Fall: Mühlbauer Andr., 5 J. alt.

Kr. Journ. No. 122 (1895) aufgenommen 20. Mai 1895.

Anamnese: Nach dem ersten Lebensjahre wurde beim Patienten ein linksseitiger Leistenbruch bemerkt, den er sich durch andauerndes Schreien zugezogen haben soll. Patient hat schon 2 Bruchbänder getragen, die sich jedoch als unzureichend erwiesen.

Stat. praes.: Gänseeigrosser; linksseitiger Leistenbruch, leicht reponibel; Bruchpforte weit.

Radikaloperation nach Mac - Ewen am 23. V. 95. Typischer Hautschnitt. Nach Isolierung des Bruchsackes vom Hoden und Samenstrang bis in die Gegend des inneren Leistenringes modificierte Mac-Ewen'sche Zugnaht desselben. 3 Columnennähte; vollständige Hautnaht. Collodiumverband.

Verlauf: 27. V. 95. Geringes Fieber. Die Umgebung der Wunde gerötet. Entfernung der Nähte. Aus den Stichkanälen und mehreren Stellen der Wunde entleert sich Eiter. Feuchter Verband.

5. VI. 95. Wunde bis auf die oberste Naht geschlossen; hier befindet sich eine kleine Fistel, aus der sich kontinuirlich geringe Mengen gelben Eiters entleeren.

12. VI. 95. Da immer noch Eiter entleert wird, wird die Wunde erweitert; es liegen 2 Columnennähte zu Tage, die entfernt werden. Tamponade.

2. VII. 95. Die Fistel hat sich geschlossen, so dass jetzt eine glatte lineäre Narbe besteht.

6. VII. 95. Vollständig geheilt entlassen.

4. XI. 99. Laut schriftlicher Mitteilung von Seiten des Vaters ist der Bruch nicht wieder hervorgetreten.

Wenn wir an die nähere Betrachtung der vorliegenden Fälle gehen, so mögen zunächst hier die Operationsmethoden, welche in vorstehenden Fällen zur Anwendung kamen, besprochen werden. In den ersten vier Fällen bestand dieselbe einfach darin, den Bruchsack nach Isolierung vom Hoden und Samenstrang möglichst hoch oben abzutragen und die Wunde darüber zu schliessen. In der überwiegenden Mehrzahl der Fälle wurde aber nach der in geringer Weise modificierten Vorschrift von Mac-Ewen verfahren.

Bei den nicht angeborenen Brüchen, bei denen also der Bruchsack sich vom Hoden und Samenstrang loslösen liess, wurde jener bis weit in den Leistenkanal, womöglich bis über den inneren Leistenring, stumpf losgelöst und hierauf die Aufrollung vollzogen. Hierbei wurde aber nicht, wie die Vorschrift von Mac-Ewen lautet, der Bruchsack an einem Faden aufgezogen, sondern es wurde nach Art eines Doppelzuges an der Basis des Bruchsackes mit einem langen Faden eingestochen und so durch die Tabaksbeutelnaht die ganze Peripherie des Bruchsackes umsäumt. Der Faden wurde neben der Einstichsöffnung an der Basis herausgeführt, so dass an der Basis des Bruchsackes die beiden Fadenenden zusammentreffen. Diese zwei Fadenenden gehören also einem Faden an, der beim Anziehen an den beiden Enden den Bruchsack in toto zusammenzieht, wie eine Jalousie mittels einer Tabaksbeutelnaht.

Das Verhalten dieser Zugnaht ist am besten aus umseitiger Zeichnung zu ersehen.

Man erkennt in derselben den isolierten Bruchsack (a), der der Deutlichkeit halber zu gross und zu weit nach oben reichend gezeichnet ist, durch denselben die Tabaksbeutel - Zugnaht (b) gelegt, die um den ganzen Bruchsack herumgeht und an dessen Basis mit ihren zwei Enden herausragt.

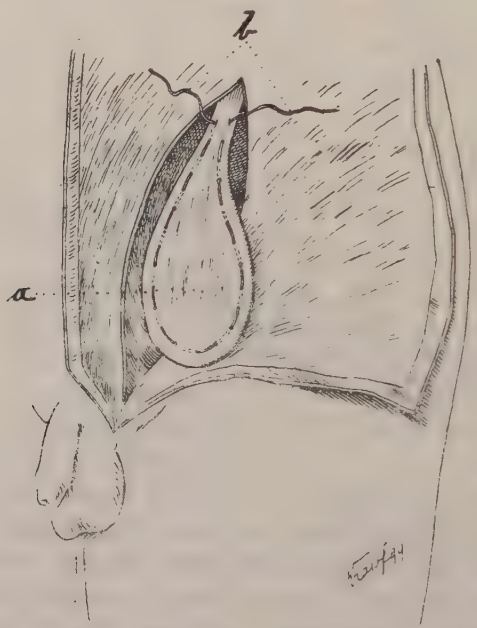

Darauf werden die Fäden mit starken Nadeln, deren Spitzen auf dem eingeführten Finger durch den Leistenkanal bis an den inneren Leistenring vorgeführt worden, durch die Bauchdecken mit Ausnahme der Haut, durchgestossen. Hierauf wird durch Anziehen der Bruchsack zusammengerollt, in die Gegend des inneren Leistenringes gelagert und die beiden Enden des Fadens auf den Fascien geknüpft. Hierauf wird durch gewöhnliche

Columnennähte, deren Zahl je nach Weite der Bruchpforte wechselt, der Leistenring vollständig vernäht, so dass auch nicht die Fingerkuppe eindringen kann. Die Versorgung der Wunde war bei den ersten 13 Fällen so, dass man kleine Gazestreifen in den unteren Wundwinkel einlegte und darüber einen aseptischen Verband machte. In den anderen 8 Fällen wurde aber die Wunde vollständig geschlossen und lediglich mit Jodoformcollodium bepinselt.

Die Operation der angeborenen Hernien wurde in den Fällen XIX und XXI ebenfalls nach der Mac-Ewen'schen Vorschrift ausgeführt, insofern, als aus dem losgelösten Bruchsack ein Streifen, der mit dem Hoden und Samenstrang verwachsen war, ausgeschnitten wurde; hierauf wurde der Rest des Bruchsackes durch die modificierte Mac-Ewen'sche Naht in der Gegend des innern Leistenringes befestigt, woran sich dann noch die Columnennähte schlossen.

In den übrigen angeborenen Fällen (I VIII X) war es wegen der Zartheit des Bruchsackes nicht möglich, denselben genügend weit in toto abzulösen, so dass dann lediglich eine Naht um den Bruchsackhals in der Gegend des Anfangs des Leistenkanals mit Ausschaltung des Samenstranges gelegt wurde.

Von den 23 Operationen, die an 22 Kindern ausgeführt wurden, endeten nun 3 Fälle letal. Es scheint dies allerdings eine hohe Zahl zu sein, jedoch wenn man die Fälle sich näher ansieht, so kann man aber auch keinen einzigen Todesfall unmittelbar der Operation zur Last legen. Im Falle X starb das Kind am Scarlatina, die die oberflächliche Wunde so sehr beeinflusst hatte, dass der Tod eintrat. Bei der Sektion zeigte sich, dass die Wunde in der Tiefe verheilt war und keine Spur einer Peritonitis vorlag.

Fall I starb zwei Tage nach der Operation unter Krämpfen (Gehirnhyperämie), ohne dass nur die geringste Störung in der Wundheilung weder am Leben noch bei der Sektion zu konstatieren gewesen wäre.

Fall XXI starb an hypostatischer Pneumie infolge von Herzschwäche. Bei diesem Falle ist zwar die Radikaloperation der Grund gewesen, dass das Kind gestorben ist, aber es ist unläugbar, dass dasselbe jeder beliebigen anderen eingreifenden Operation sicher auch erlegen wäre.

Was nun den Heilungsverlauf betrifft, so trat in 14 Fällen vollständig reaktionslose Heilung ein.

In 6 Fällen wurde die Wundheilung durch Eiterung gestört. In 1 Falle musste wegen Eitersenkung Incision gemacht werden

Der Vorwurf, der der Mac-Ewen'schen Operationsmethode gemacht worden ist, ist bekanntlich der, dass in dem aufgerollten Bruchsack entweder Ernährungsstörungen eintreten oder sich die Flächen nicht anlegen und dann Cysten entstehen. Von diesen der genannten Operationsmethode zugeschriebenen Folgen ist in unsern Fällen keine konstatirt worden. Es konnte lediglich bei späterer Nachuntersuchung deutlich durch die Bauchdecken hindurch in der Gegend des inneren Leistenringes ein Packet gefühlt werden.

Zur Unterbindung sowohl als auch zu den versenkten Nähten wurde in allen Fällen auf das Genaueste sterilisierte Seide benützt. Auch davon konnten keine üblen Folgen konstatiert werden. Wenn der Wundverlauf reaktionslos war, so heilte auch die Seidennaht reaktionslos ein. Blos in einem Falle, wo der Wundverlauf von Anfang ungestört war, kam es vor, dass sich eine der versenkten Nähte nachträglich abstiess.

Was nun die definitiven Resultate anlangt, so können wir nur dann von einem absoluten Erfolge sprechen be

einer Radikaloperation, wenn der Bruch gar nicht mehr zum Vorschein gekommen ist. Bei 14 Fällen ist nun vollständige Heilung eingetreten; es wird bei diesen Fällen der Bruch ohne Bruchband zurückgehalten. Dazu kommt allerdings, dass in den letzten Fällen die Beobachtungszeit eine sehr kurze ist. Wir haben aber die Wahrnehmung gemacht, dass bei Kindern, wenn der Bruch überhaupt noch einmal zum Vorschein kommt, dies immer bald nach der Operation eintritt, so dass wohl auch die kurze Zeit beobachteten Fälle zu den geheilten gerechnet werden dürfen.

Bei 6 Fällen ist allerdings der Bruch wieder herausgetreten, es ist aber eine entschiedene Besserung wenigstens insoferne nachzuweisen, als der Bruch entweder viel kleiner ist oder durch ein Bruchband zurückgehalten werden kann.

Vollständige Heilung, wo also keine Recitive eingetreten ist, finden wir 70 %. Bei diesen Resultaten ist anzuführen, dass bei den letzten Fällen die Resultate entschieden besser waren als in der ersten Zeit. Dies darf wohl unschwer darauf zurückzuführen sein, dass die Methode von Mac-Ewen technisch als zu den schwierigsten der Radikaloperationen gerechnet werden darf und daher die ganze Technik erst nach und nach bis zu einer gewissen Vollkommenheit und den vollen Erfolg garantierenden Sicherheit erlernt wird. Dies war auch der Grund, weshalb auf der chirurgischen Universitäts-Kinderklinik zunächst noch die Mac-Ewen'sche Methode weiter geübt wird. Der Grund hiefür wurde erstens darin gefunden, dass die Resultate der letzten Zeit entschieden besser wurden, und zweitens darin, dass die Versorgung des Bruchsackes nach genannter Methode doch als eine recht rationelle zu bezeichnen ist. Es wird dabei auch das sog. Infundibulum peritonei am inneren Leistenring vollständig aufgehoben, was ja als eine Haupt-

forderung bei der Radikaloperation hingestellt wird. Der weitere Vorzug der Mac-Ewen'schen Methode ist der, dass an Stelle des nachgiebigen, einfachen, peritonealen Überzugs am inneren Leistenring der derbe Sack des aufgekrüllten Bruchsackes gesetzt wird. Dieser Verschluss muss doch gewiss als sehr geeignet bezeichnet werden, um das erneute Hervortreten von Darmschlingen, beziehungsweise um das Ausstülpen von Peritoneum zu verhindern.

Zum Schlusse obliegt mir noch die angenehme Pflicht, Herrn Prof. Dr. v. Angerer für gütigst gewährte Übernahme des Referates, sowie Herrn Prof. Dr. Herzog für die gütige Überlassung des Materials und die überaus liebenswürdige Unterstützung bei Abfassung vorliegender Arbeit meinen tiefgefühltesten Dank auszusprechen.

No.	Name	Diagnose	Radikaloperation	Verlauf	Erfolg
I.	Röder Anton	Hern. ing. dextr. congen.	Teilweise Exstirpation d. Bruchsackes. Annähung im inneren Leistenring. Einlegung von Gazestreifen.	Exit. letal. am Tage nach der Operation. Venöse Hyperämie des Gehirns.	†
II.	Klose Bruno 8 J. alt.	Hern. ing. sin. acqu.	Exstirpation des Bruchsackes und Unterbindung im Leistenka al.	Reaktionslose Wundheilung. 14 Tage nach d. Operation Entlassung.	Bruchpforte fest verschlossen. Bruch kommt nicht mehr zum Vorschein. Zeit d. Beobacht. fast 4 J.
III.	Scheiber Friedr. 11 J. alt.	Hern. ing. dextr. acqu.	Exstirpation des Bruchsackes und Unterbindung im Leistenkanal.	Reaktionslose Wundheilung. 10 Tage nach d. Operation Entlassung.	Bruch ist wieder hervorgetreten.
IV.	Hilmer Joseph 8 J. alt.	Hern. ing. sin. acqu.	Modificiert nach Mac-Ewen.	Reaktionslose Wundheilung. 25 Tage nach d. Operation Entlassung.	Bruch ist wieder hervorgetreten.
V.	Stangl Joseph 3 J. alt.	Doppelseitige Hern. ing. acqu.	Modificiert nach Mac-Ewen beiderseits.	Reaktionslose Wundheilung. 25 Tage nach d. Operation Entlassung.	Links ist der Bruch wieder vorgetreten. Rechts kommt nichts mehr zum Vorschein. Zeit d. Beobacht. 3 J.

No.	Name	Diagnose	Radikaloperation	Verlauf	Erfolg
VI.	Schubert Otto 2 J. alt.	Hern. ing. dextr. acqu.	Modificiert nach Mac-Ewen.	Wundheilung gestört durch geringe Eiterungen der Stelle, wo der Gazestreifen lag. 20 Tage nach der Operat. Entlass.	Bruch nicht wieder hervorgetreten. Zeit der Beobachtung: 3 Jahre.
VII.	Poschner Leonh. 10 J. alt.	Hern. ing. sin. acqu.	Modificiert nach Mac-Ewen.	Wundheilung gestört durch Abscessbildung. Langsame Heilung. 55 T. nach Operat. Entlassung.	Bruch ist wieder hervorgeteten.
VIII.	Amann Alfred 3 J. alt.	Hern. ing. dextr. congen.	Bruchsack unterbunden und abgetragen.	Geringe Naht-Eiterung. Wunde nach 25 Tagen ganz geschlossen.	Bruch nicht mehr hervorgetreten. Zeit der Beobachtung: $2^3/_4$ J.
IX.	Späth Eduard 6 J. alt.	Hern. ing. dextr. acqu.	Modificiert nach Mac-Ewen.	Geringe Eiterung aus d. oberen Wundwinkel. 18T. nach der Operat. Entlass.	Bruch nicht mehr hervorgetreten. Zeit der Beobachtung: $2^1/_2$ J.
X.	Hastreiter Gabriel 2 J. alt.	Hern. ing. dextr. congen.	Bruchsack abgetragen u. vernäht.	Exit. letal. Scarlatina.	†
XI.	Preisinger Heinrich $1^1/_2$ J. alt.	Hern. ing. sin. acqu.	Modificiert nach Mac-Ewen.	Reaktionslose Wundheilung. 12 Tage nach d. Operation Entlassung.	Bruch ist nicht wieder hervorgetreten. Zeit d. Beobachtung $1^3/_4$ J.

No.	Name	Diagnose	Radikaloperation	Verlauf	Erfolg
XII.	Martin Anton $1^1/_2$ J. alt.	Hern. ing. sin. acqu.	Modificiert nach Mac-Ewen.	Reaktionslose Wundheilung. 15 Tage nach d. Operation Entlassung.	Geheilt.
XIII.	Hartmann Matthias 2 J. alt.	Hern. ing. dextr. acqu.	Modificiert nach Mac-Ewen.	Reaktionslose Wundheilung. Abstossung einer Schnürnaht aus d. oberen Wundwinkel.	Bruch ist nicht wieder hervorgetreten. Zeit der Beobacht. 1 J., 2 M.
XIV.	Steinlechner Joseph 2 J. alt.	Hern. ing. dextr. acqu.	Modificiert nach Mac-Ewen.	Reaktionslose Wundheilung. 12 Tage nach d. Operation Entlassung.	Bruch ist nicht wieder hervorgetreten. Zeit der Beobachtung 1 Jahr.
XV.	Simon Johann 2 J. alt.	Hern. ing. dextr. acqu.	Modif. n. Mc-Ew. Vollst. Verschluss d. Wunde. Collodiumvb.	Reaktionslose Wundheilung. 18 Tage nach d. Operation Entlassung.	Bruch ist wieder hervorgetreten.
XVI.	Kohlsdorfer Felix 4 J. alt.	Hern. ing. dextr. acqu.	Modificiert nach Mac Ewen. Vollständ. Hautnaht. Collodiumverband.	Reaktionslose Wundheilung. 12 Tage nach d. Operation Entlassung.	Bruch ist nicht wieder hervorgetreten. Zeit der Beobachtung 1 Jahr.
XVII.	Seidl Georg 3 J. alt.	Hern. ing. dextr. congen.	Teilweise Exstirpat on d. Bruchsackes Vollständ. Hautnaht. Collodiumverband.	Scarlatina. Schwellung u. Verfärbung d. Scrotums Bildung einer Fistel in der Mitte der Wunde.	Bruch ist wieder herausgetreten.

No.	Name	Diagnose	Radikaloperation	Verlauf	Erfolg
XVIII.	Schuhwein Johann 2 J. alt.	Hern. ing. dextr. acqu.	Modificiert nach Mac Ewen. Vollständ. Hautnaht. Collodiumverband.	Reaktionslose Wundheilung. Scarlatina.	Bruch ist nicht wieder hervorgetreten. Zeit der Beobachtung 7 Mon.
XIX.	Silfest Joseph 13 J. alt.	Hern. ing. sin. congen.	Modificiert nach Mac-Ewen. Vollständ. Hautnaht. Collodiumverband.	Reaktionslose Wundheilung. 18 Tage nach d. Operation Entlassung.	Bruch ist nicht wieder hervorgetreten. Zeit der Beobachtung $1^3/_4$ J.
XX.	Herzog Friedrich 3 J. alt.	Hern. ing. sin. acqu.	Modificiert nach Mac-Ewen. Vollständ. Hautnaht. Collodiumverband.	Wunde reaktionslos geheilt. 13 Tage nach Operation entlassen.	Bruch ist nicht wieder hervorgetreten. Zeit der Beobachtung 11 Mon.
XXI.	Klingenstein Franz 3 J. alt.	Hern. ing. dextr. cong.	Modificiert nach Mac-Ewen. Vollständ. Hautnaht. Collodiumverband.	Exit letal. infolge von Herzschwäche u. beiderseitiger Pneumonie. Lungentuberk. Anaemie.	†
XXII.	Mühlbauer Andreas 5 J. alt.	Hern. ing. sin.	Modificiert nach Mac-Ewen. Vollständige Hautnaht. Collodiumverband.	Eiterung aus der obersten Naht. Abstossung zweier Columnennähte. Auskratzung der Fistel. Heilung.	Bruch ist nicht wieder hervorgetreten. Zeit der Beobachtung $4^1/_4$ Jahre.